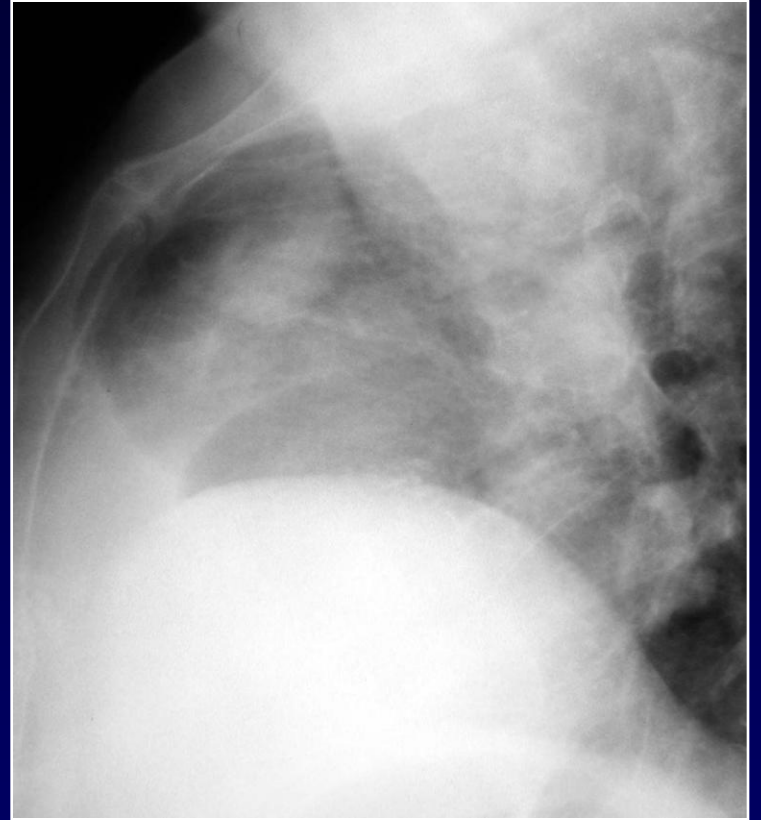
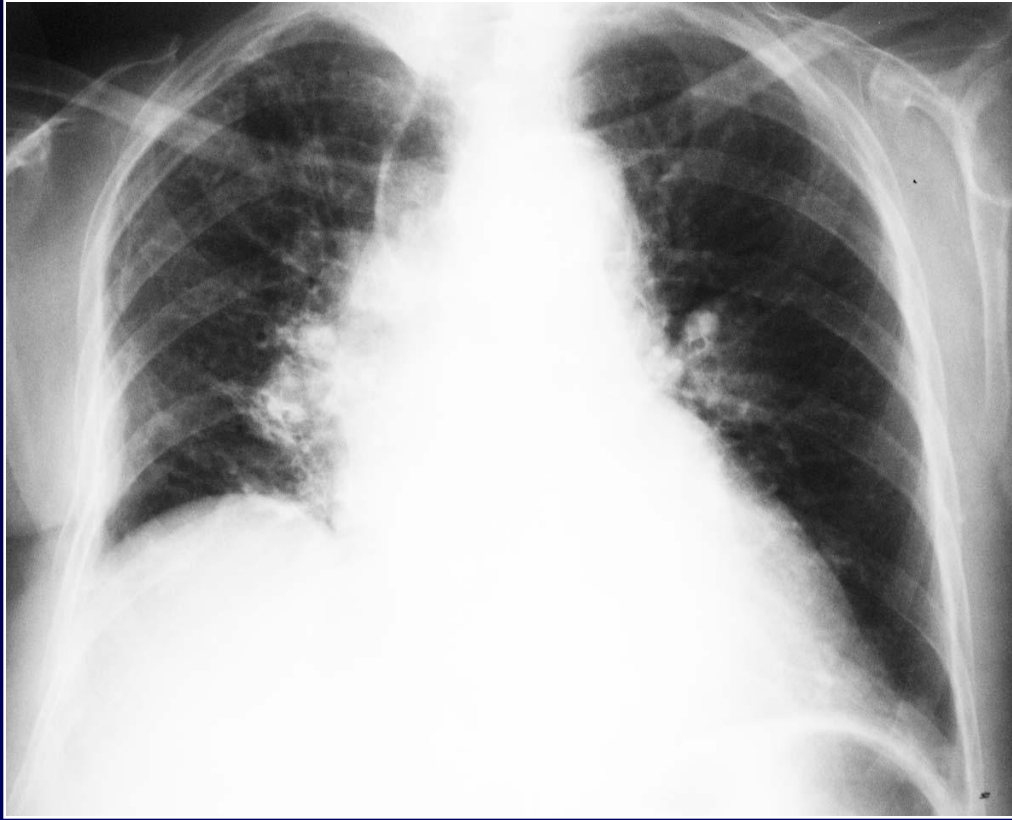

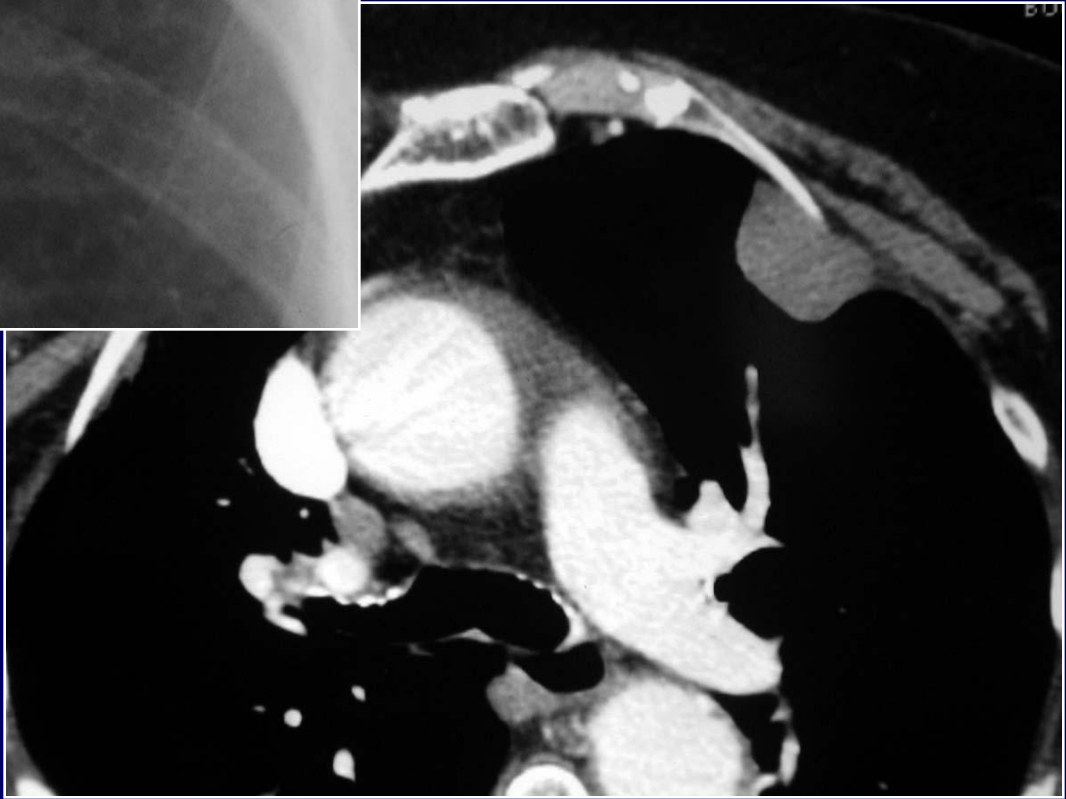
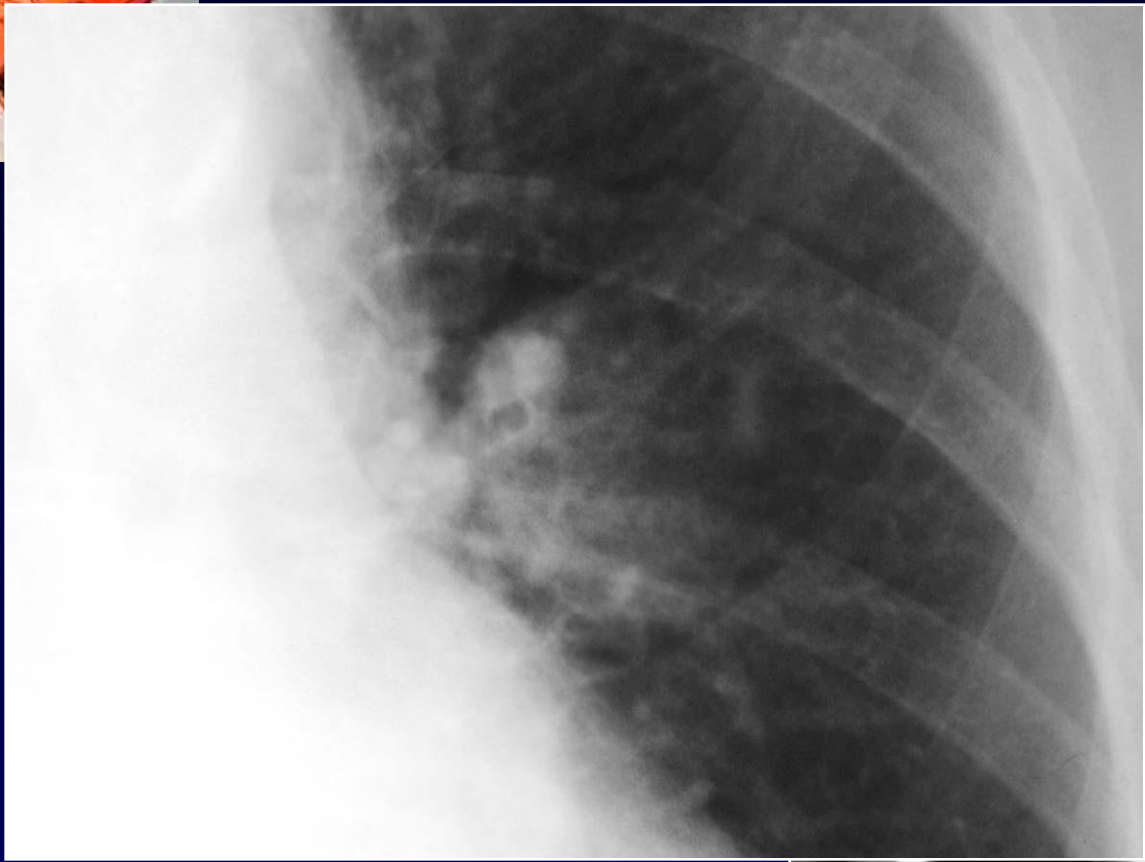


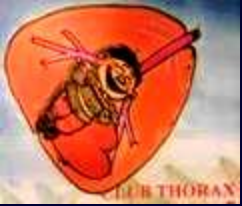**J. GIRON**

**Femme de 60 ans**

**Antécédents de néoplasie mammaire droite**







# **Séméiologie du syndrome pariétal ou pleural:**

**masse bien limitée d'un côté et à  
contours flous de l'autre**